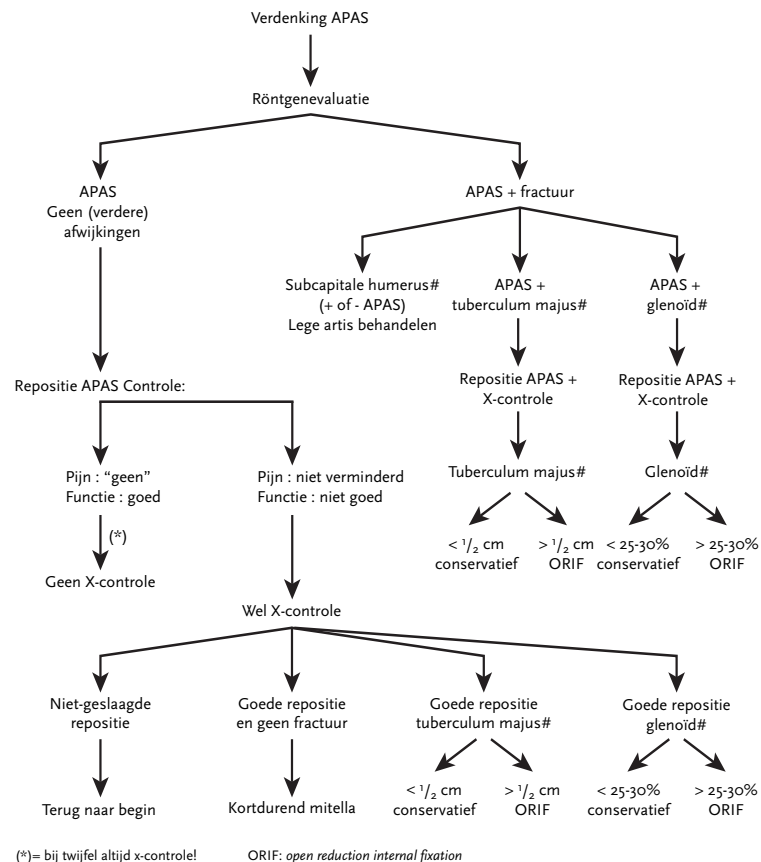


STROOMDIAGRAM BEHANDELING VAN ACUTE PRIMAIRE ANTERIEURE SCHOUDERLUXATIE



SAMENVATTING RICHTLIJN ACUTE PRIMAIRE SCHOUDERLUXATIE: DIAGNOSTIEK EN BEHANDELING

DIAGNOSE

De werkgroep is van mening dat:

- een volledig onderzoek van de vaat- en zenuwvoorziening van de arm en hand bij diagnostiek van APAS moet worden uitgevoerd;
- onderzoek van de vaat- en zenuwvoorziening van arm en hand ná repositie dient te worden herhaald;
- ervaren zorgverleners er zich bewust van moeten zijn dat APAS bij ouderen kan worden verward óf gepaard gaat met een proximale humerusfractuur;
- hulpverleners na repositie van een APAS moeten controleren of een aanzienlijke pijnreductie en volledig herstel van de functie hebben plaatsgevonden;
- aanvullend onderzoek nodig is als pijnreductie of functieherstel na repositie niet optreedt;
- het vervaardigen van röntgenopnamen vóór repositie van een geluxeerde schouder gewenst is voor het bevestigen van de diagnose luxatie, de diagnose van relevante fracturen en de ondersteuning van de in deze richtlijn geformuleerde aanbeveling met betrekking tot beperking van de röntgenopnamen ná repositie;
- conventionele röntgenopnamen het onderzoek van keuze zijn als in de acute fase beeldvormend onderzoek gewenst is. De werkgroep is van mening dat bij voorkeur een traumaserie van de schouder moet worden vervaardigd; hierbij worden in drie verschillende richtingen (loodrecht op elkaar) opnamen vervaardigd;
- met name bij patiënten met een na het trauma optredende exorotatiebeperking van de schouder, door middel van een traumaserie, een acute posterieure (achterste) schouderluxatie dient te worden uitgesloten;
- röntgenopnamen na repositie achterwege kunnen blijven als de röntgenopnamen vóór repositie een ongecompliceerde (zonder fracturen) APAS tonen en de repositie van een geluxeerde schouder ongecompliceerd* verloopt. *Ongecompliceerde repositie: De behandelaar merkt een duidelijke 'klik' bij repositie en de patiënt heeft vervolgens een goede schouderfunctie en geen of beduidend minder pijn (zie bij Repositie).
- bij fracturen van het tuberculum majus en/of het glenoïd (gezien op de foto's vóór repositie) ook röntgenopnamen na repositie dienen te worden vervaardigd;
- bij twijfel over het resultaat van repositie van een APAS röntgenopnamen dienen te worden vervaardigd.

REPOSITIE

De werkgroep is van mening dat:

- op basis van de huidige gegevens niet één repositietechniek als de meest succesvolle is te beschouwen; de methoden volgens Hippocrates, Stimson en Kocher zijn goede repositiemethoden;
- de voorkeur van de behandelaar voor een van de technieken waar zij/hij bekend en vertrouwd mee is, mag meewegen in de keuze voor de repositietechniek;
- de repositie altijd zonder 'extreme krachtsinwerking' moet worden verricht;
- bij niet-slagende repositie een andere repositiemethode kan worden gestart;
- bij verwezen patiënten met APAS het geven van intra-articulaire lidocaïne zou moeten worden overwogen;
- bij niet-slagende repositie uitgebreidere analgesie, sedatie en/of anesthesie kan worden ingezet;
- pas indien bovenstaande aanvullende methoden niet leiden tot een gemakkelijke repositie, deze onder (algehele/regionale) anesthesie en beeldversterking moet worden verricht.

NA REPOSITIE

De werkgroep is van mening dat:

- langdurige immobilisatie na APAS niet moet worden voorgeschreven;
- er op dit moment geen voorkeur bestaat voor enige methode en/of positie van immobilisatie;
- op basis van de huidige gegevens het niet zinvol is iedere patiënt met APAS en een ongecompliceerd beloop* fysiotherapie voor te schrijven (* vgl. natuurlijk beloop);
- na APAS terugkeer naar sportbeoefening een individueel traject is, waarbij behandelend fysiotherapeut en/of coördinerend (sport)arts in nauwe samenspraak met de sporter het moment van terugkeer bepaalt;
- functionele training door middel van proprioceptistraining, plyometrische oefeningen en sportspecifieke bewegingen onderdeel kan uitmaken van de revalidatie, alvorens sportbeoefening wordt hervat.

De werkgroep adviseert om, minimaal eenmaal, 'range of motion', kracht en stabiliteit van de schouder en de sensibiliteit van arm en hand te testen in een periode van één tot twee weken na de luxatie.

De werkgroep adviseert hierbij te streven naar een volledig herstel binnen zes weken.

AFWIJKEND BELOOP EN HERVERWIJZING

De werkgroep adviseert om bij beperkte vordering van de revalidatie na APAS, met name in het herstel van de 'range of motion', bij totale afwezigheid van kracht of bij blijvende instabiliteit overleg te plegen, dan wel door of terug te verwijzen naar een arts met kennis op het gebied van schouderpathologie.

OPERATIEVE BEHANDELING

Het is de mening van de werkgroep dat:

- bij de meerderheid van de patiënten na APAS een conservatieve aanpak gerechtvaardigd is;
- het zinvol is om bij jonge, fysiek actieve patiënten (< 25 jaar) de mogelijkheid van een verminderde kans op recidief na operatieve stabilisatie af te wegen tegen de nadelen van deze actievere opstelling.

De werkgroep constateert dat er onvoldoende positief wetenschappelijk bewijs (langetermijnresultaten) is voor het gebruik van arthroscopische lavage als therapie bij APAS.

BEGELEIDENDE LETSELS

- Een labrumlaesie kan bijdragen tot schouderinstabiliteit, maar kan ook als geïsoleerde pijn, beklemming of verschietende sensaties in de schouder worden waargenomen.
- De werkgroep is van mening dat MR-artrografie en/of -artroscopie de onderzoeken van voorkeur zijn om labrumpathologie aan te tonen.
- Bij verdenking op een 'cuff'-ruptuur vanwege pijn én functiebeperking en/of persistente instabiliteit na APAS dient een echografie of MR-artrografie te worden verricht.
- Bij een patiënt met een symptomatische 'cuff'-ruptuur direct na APAS kan chirurgisch herstel worden overwogen.
- De werkgroep is van mening dat het nodig is om rekening te houden met het bestaan van begeleidend weke-delen-letsels zoals SLAP en HAGL. Indien deze letsels niet worden onderkend en behandeld, kunnen zij aanleiding geven tot blijvende klachten van pijn en instabiliteit.
- De werkgroep geeft aan dat bij patiënten met APAS en een TM-fractuur een röntgenopname noodzakelijk is om de mate van tuberculum majus-verplaatsing te kunnen beoordelen, binnen twee weken na APAS.

- De werkgroep adviseert om bij (vitale) patiënten met APAS en een TM-fractuur met dislocatie van meer dan 0,5 cm operatief te behandelen.
- De werkgroep is van mening dat bij vermoeden van een glenoidfractuur de grootte van het fragment dient te worden bepaald door middel van een CT-scan of MRI.
- De werkgroep vindt op basis van de literatuur dat bij patiënten met APAS en een begeleidend ossaal letsel van > 25-30% van het glenoidoppervlak in het acute stadium een repositie met herstel van het glenoidoppervlak dient te worden overwogen.
- De werkgroep kan op basis van de huidige literatuur de Hill-Sachs-laesie na APAS niet eenduidig als ongunstige prognostische factor voor de kans op recidief zien.
- De werkgroep adviseert om altijd een goede neurologische evaluatie te verrichten na APAS. Een belangrijk onderdeel hierbij is het testen van de kracht van de musculus deltoïdeus.
- De incidentie van zenuwletsel na APAS is relatief hoog (tot 48%), doch in de meeste gevallen is de prognose gunstig en kan men een afwachtend beleid aangaande het zenuwletsel innemen. De werkgroep beveelt aan om bij constatering van een zenuwletsel neurologische consultatie te overwegen. De werkgroep adviseert een EMG-onderzoek bij een verminderde kracht van de musculus deltoïdeus van $M \leq 2$. Met name bij hoogenergetische trauma's wordt dit aanbevolen.
- De werkgroep adviseert om bij (vitale) patiënten met een combinatieletsel van 'cuff'- en zenuwletsel de 'rotator cuff' primair te herstellen.

FOLLOW-UP

- De werkgroep adviseert bij de controlebezoeken de patiënt te onderzoeken op actieve en passieve bewegingsmogelijkheden.
- Bij het vaststellen van een ernstige bewegingsbeperking in alle richtingen valt te overwegen therapeutische maatregelen te treffen die normaal gesproken bij een 'frozen shoulder' worden genomen. De spontane genezings-tendens is goed. Derhalve wordt afgeraden al te ingrijpende maatregelen in de beginfase te nemen, zoals manipulatie onder narcose of een arthroscopische 'release'.

KOSTENBEWUSTZIJN

- De werkgroep adviseert in het kader van kostenbeheersing te streven naar een beperking van röntgenopnamen*, toedienen van intra-articulaire anesthesie bij repositie, kortdurende immobilisatie* en strikte indicatie voor fysiotherapie* (zie *aldaar*).

POSTERIEURE SCHOUDERLUXATIE

- De werkgroep is van mening dat zorgverleners op de hoogte moeten zijn van de kans op en de typische kenmerken van een acute primaire posterieure (achterste) schouderluxatie.
- De werkgroep adviseert dan ook iedere patiënt met een beperking van de exorotatie na een trauma te verdenken van een acute primaire posterieure (achterste) schouderluxatie zolang het tegendeel door middel van adequate röntgenopnamen niet bewezen is.

De werkgroep is van mening dat:

- óók voor het herkennen van een acute primaire posterieure (achterste) schouderluxatie een (volledige) schoudertraumaserie bij patiënten met een luxatie moet worden gemaakt;
- spoedige repositie moet worden uitgevoerd bij behandeling van de acute primaire posterieure (achterste) schouderluxatie.